

Министерство здравоохранения Республики Беларусь  
Государственное учреждение «Республиканский научно-практический  
центр «Мать и дитя»

А. В. Зиновик, Н. Б. Гусина

**НАРУШЕНИЯ БИОГЕНЕЗА ПЕРОКСИСОМ  
(клиника, диагностика, лечение)**

*методические рекомендации для врачей*

Минск, 2011.



## ОГЛАВЛЕНИЕ

Список сокращений .....	4
1. Современные представления о пероксисомах .....	5
1.1. Общие сведения о пероксисомах .....	5
1.2. Функции пероксисом .....	6
1.3. Биогенез пероксисом .....	6
1.4. Патогенез нарушений биогенеза пероксисом.....	8
2. Клиническая характеристика нарушений биогенеза пероксисом .....	10
2.1. Общая характеристика .....	10
2.2. Синдром Цельвегера .....	10
2.3. Неонатальная аденолейкодистрофия .....	14
2.4. Инфантильная болезнь Рефсума .....	15
3. Дифференциальная диагностика нарушений биогенеза пероксисом .....	16
4. Лабораторная диагностика нарушений биогенеза пероксисом .....	17
4.1. Лабораторная верификация диагноза .....	17
4.1.1. Биохимические тесты .....	17
4.1.2. Цитохимический анализ .....	19
4.1.3. Комплементационный анализ .....	20
4.1.4. Молекулярно-генетический анализ .....	21
4.1.5. Пероксисомный мозаицизм .....	21
4.2. Лабораторный контроль при нарушениях биогенеза пероксисом .....	22
5. Наблюдение .....	23
6. Лечение .....	24
6.1. Базисное лечение .....	24
6.2. Терапия отсроченных нарушений .....	24
6.3. Экспериментальные методы лечения .....	25
7. Пренатальная диагностика .....	27
8. Предимплантационная диагностика .....	27
Список литературы .....	28

## СПИСОК СОКРАЩЕНИЙ

<b>НАЛД</b>	неонатальная адренолейкодистрофия
<b>НБП</b>	нарушения биогенеза пероксисом
<b>ИБР</b>	инфантильная болезнь Рефсума
<b>ОДЦЖК</b>	жирные кислоты с очень длинной цепью
<b>СЦ</b>	синдром Цельвегера
<b>Х-АЛД</b>	адренолейкодистрофия, сцепленная с X-хромосомой

# 1.СОВРЕМЕННЫЕ ПРЕДСТАВЛЕНИЯ О ПЕРОКСИСОМАХ

## 1.1. Общие сведения о пероксисомах

Нарушения биогенеза пероксисом – группа наследственных заболеваний человека, в основе патогенеза которых лежит генерализованный дефицит функциональной активности пероксисом, обусловленный их полным отсутствием или недостаточным количеством в клетках организма.

Пероксисомы были открыты в 1954 г. [1] – они стали последними органеллами, обнаруженными в клетке. При электронно-микроскопическом исследовании пероксисомы выглядят как цитоплазматические везикулы сферической или овальной формы, размером 0,1 – 1,5 мкм. Снаружи пероксисома ограничена одной двуслойной мембраной. Матрикс имеет гранулярную структуру. Он содержит большое количество белков, которые часто образуют кристаллоподобные образования в центре. Пероксисомы не содержат ДНК и рибосом.

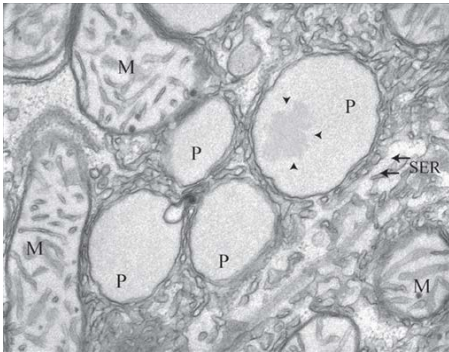


Рисунок 1 – Электронная микрофотография крысиной печени. Обозначения: SER – гладкий эндоплазматический ретикулум, М – митохондрии, Р – пероксисомы; Стрелками обозначен «нуклеоид», образованный кристаллами уратоксидазы. [2]

В настоящее время известно, что пероксисомы присутствуют во всех эукариотических клетках (кроме эритроцитов). Клетки млекопитающих содержат сотни пероксисом, особенно много их в печени и почках. Количество пероксисом в клетках может в некоторой степени изменяться под влиянием ряда экзогенных и эндогенных факторов. Например, увеличение числа пероксисом описано при богатой жирами диете, использовании гиполипидемических

препаратов из группы фибратов или воздействию хлорированных углеводов, а так же при сахарном диабете и гипертиреозе.

## **1.2. Функции пероксисом**

Функциональная активность пероксисом связана преимущественно с окислением жирных кислот, которые не могут быть утилизированы в митохондриях: содержащих в углеродной цепи > 22 атомов углерода или имеющих  $\beta$ -метилразветвлённую цепь и др. Через этап окисления в пероксисомах образуется ряд важных для организма веществ:

- желчные кислоты;
- докозагексаеновая кислота – полиненасыщенная жирная кислота, в большом количестве присутствующая в ткани головного мозга и сетчатке глаза у здоровых людей;
- плазмалогены – производные фосфолипидов, входящие в состав клеточных мембран и миелина, а в макрофагах и нейтрофилах используются для синтеза фактора активации тромбоцитов.

Подобно митохондрии, пероксисома – это один из главных центров утилизации кислорода в клетке. В печени пероксисомы потребляют около 20% всего кислорода. Но в отличие от митохондрии, в результате пероксисомального окисления образуется перекись водорода, а не макроэргические соединения. Каталаза использует перекись водорода для окисления многих токсических веществ, например, фенолов, муравьиной кислоты, формальдегида и спирта.

Из других важных функций пероксисом можно отметить утилизацию мочевой кислоты, глиоксилата и некоторых аминокислот.

## **1.3. Биогенез пероксисом [3]**

В настоящее время существует две основные модели биогенеза пероксисом. Первой появилась модель, согласно которой пероксисомы отпочковываются от расширений эндоплазматического ретикулума. Согласно другой модели, новые пероксисомы образуются делением уже существующих пероксисом. Обе модели предусматривают участие в биогенезе пероксисом специальных белков, которые получили название пероксины. Они обозначаются

аббревиатурой Pexr и номером, соответствующим порядку обнаружения. Всего открыто 32 пероксины, из них у человека описано ~14. Установлено участие пероксинов Pex3p, Pex19p и Pex16p на ранних стадиях биогенеза пероксисом. Считается, что Pex3p обеспечивает образование мембранной везикулы – «препероксисомы», а Pex19p и Pex16p – сборку мембранного комплекса белков. Далее мембранные белки осуществляют импорт белков в матрицу пероксисомы. За небольшим исключением (~90%), белки, импортируемые в матрицу пероксисомы, содержат на карбоксильном конце полипептидной цепи сигнальную последовательность из трёх аминокислот серин-лизин-лейцин (peroxisomal targeting signal 1, PTS1), которая распознаётся циркулирующим через пероксисомную мембрану транспортным рецептором Pex5p. Почти все оставшиеся белки несут на аминном конце сигнальную последовательность из 9 аминокислот менее постоянного состава (PTS2), которая распознаётся другим транспортным рецептором Pex7p. Комплекс транспортный рецептор - лиганд взаимодействует с пероксисомой через мембраносвязанные пероксины Pex14p и Pex13p. Перенос транспортируемого белка через мембрану в матрикс опосредуются пероксидами Pex2p, Pex10p и Pex12p, а освобождение Pex5p и Pex7p для следующего транспортного цикла осуществляется при участии пероксинов Pex1p и Pex6p.

Дефекты любого из перечисленных пероксинов приводят к нарушению биогенеза пероксисом. Исключение – Pex7p, который, по-видимому, переносит в матрикс пероксисомы только 3 фермента, его мутации вызывают ризомелическую точечную остеохондродисплазию 1 типа. При дефектах пероксинов, участвующих на ранних стадиях биогенеза пероксисом (Pex3p, Pex19p и Pex16p) пероксисомы не определяются вообще, а при дефектах других пероксинов типичные пероксисомы так же отсутствуют, но могут обнаруживаться пероксисомные «тени». Эти структуры в два - четыре раза больше и менее плотные, чем нормальные пероксисомы, но обладают нормальным количеством некоторых пероксисомных мембранных белков. Уровни мРНК для пероксисомных ферментов в таких клетках нормальны, но ферментативная активность снижена или не определяется. Лишь некоторые пероксисомные ферменты (например,

каталаза) способны нормально собираться и длительное время сохранять активность в цитоплазме. Таким образом, при НБП, практически все функции, выполняемые пероксисомами утрачиваются. Нарушение биогенеза пероксисом у человека было впервые описано S. Goldfischer и др. [4] при синдроме Целлевегера, а несколько позже отсутствие пероксисом было также обнаружено при НАЛД и ИБР.

#### **1.4. Патогенез нарушений биогенеза пероксисом**

*Поражение нервной системы, органов зрения и слуха, а также выраженная задержка физического развития* при НБП в основном связаны с нарушением липидного состава клеточных мембран и миелина, а именно дефицитом плазмалогенов и докозагексаеновой кислоты с одной стороны и накоплением ОДЦЖК (преимущественно лигноцериновой (C24:0) и церотиновой (C26:0)) и фитановой кислоты с другой. Интоксикация из-за нарушения функции печени и мальабсорбция имеют меньшее значение.

Возникновение *первичной надпочечниковой недостаточности* при НБП обусловлено уменьшением числа рецепторов к АКТГ в надпочечниках, которое связывают с увеличением вязкости клеточных мембран, вероятно, вследствие накопления ОДЦЖК.

Основные причины *нарушения гемостаза*:

1. Пониженный синтез факторов свёртывания, в первую очередь витамин К-зависимых связан с нарушением всасывания и утилизации витамина К и холестаза. При полном холестазае, вызванном механическими причинами, нарушение свёртывания выявляются уже на 5-7 день, а через 12-18 дней становится заметной склонность к кровотечениям. При выраженной патологии паренхимы почек эти сроки укорачиваются.
2. Некроз гепатоцитов приводит к выделению в кровь тканевого фактора и возникновению хронической активации внутрисосудистого свёртывания, которое в свою очередь вызывает активацию системы фибринолиза. Ускорению фибринолиза так же способствует пониженный печёночный



клиренс тканевого активатора плазминогена и нарушение обмена некоторых других регуляторов гемостаза.

3. Вследствие дефицита плазмалогенов нарушается образование фактора активации тромбоцитов.
4. Хроническая интоксикация приводит к тромбоцитопении и дисфункции тромбоцитов.

Нарушения, наблюдаемые сразу после рождения и в младенческом возрасте, в первую очередь, обусловлены нарушением синтетической функции пероксисом. Накопление ОДЦЖК и фитановой кислоты происходит достаточно медленно и достигает критического уровня через несколько лет, т.е. имеет значение только в наиболее лёгких случаях НБП.

## 2. КЛИНИЧЕСКАЯ ХАРАКТЕРИСТИКА НАРУШЕНИЙ БИОГЕНЕЗА ПЕРОКСИСОМ

### 2.1. Общая характеристика

Все известные случаи НБП образуют непрерывный спектр различающихся по степени тяжести форм. Параллельно снижению тяжести наблюдается сдвиг в сторону доминирования в клинической картине неврологической симптоматики. Традиционно принято выделять три основные формы НБП, которые в порядке снижения степени тяжести располагаются следующим образом: синдром Цельвегера (ОМIM214100; МКБ-10: Q87.8), неонатальная адренолейкодистрофия (ОМIM 202370; МКБ-10: E71.3) и инфантильная болезнь Рефсума (ОМIM 266510; МКБ-10: G60.1). Между ними нет чётких различий, и ряд случаев может быть отнесён как к одной, так и к другой из двух близких по степени тяжести форм [5]. В настоящее время высказываются сомнения в адекватности существующей терминологии, так как она не отражает клинко-патогенетических особенностей НБП и является причиной ошибочных ассоциаций с изолированными ферментопатиями – X-сцепленной адренолейкодистрофией (ОМIM 300100; МКБ-10: E71.3) и болезнью Рефсума (ОМIM 266500; МКБ-10: G60.1).

НБП встречаются повсеместно, с частотой, приблизительно, 1: 50000 новорождённых [6]. Степень варибельности распространения в различных группах населения, может характеризовать тот факт, что по результатам наблюдения за 20-летний период в Японии популяционная частота составила 1: 500000. [7]

Считается, что НБП наследуются по аутосомно-рецессивному типу. Вместе с тем описано, по крайней мере, 2 случая нарушений кариотипа с вовлечением 7q11.23 [8, 9]. Неизвестно, являются ли эти случаи проявлением гаплонедостаточности (неполное доминирование) или гемизиготности по рецессивной мутации.

### 2.2. Синдром Цельвегера

Классический фенотип НБП был впервые описан в 1964 г. [10]. В последующие годы был введён в употребление термин церебро-

гепато-ренальный синдром. В 1969 г. J. M. Opitz и др. [11] предложили новое название – синдром Цельвегера.

Врождённый комплекс черепно-лицевых дизморфий при СЦ считается достаточно специфичным для постановки диагноза по результатам осмотра новорождённого. Он включает: уплощённое лицо и затылок; высокий лоб; гипертелоризм; эпикант; мелкие орбиты; гипоплазию надбровных дуг; высокое, готическое небо; запавшую, широкую переносицу; микрогнатию; расхождение швов черепа; увеличение переднего и заднего родничка; низко расположенные уши; избыточные кожные складки на шее (Рисунок 2). [12]

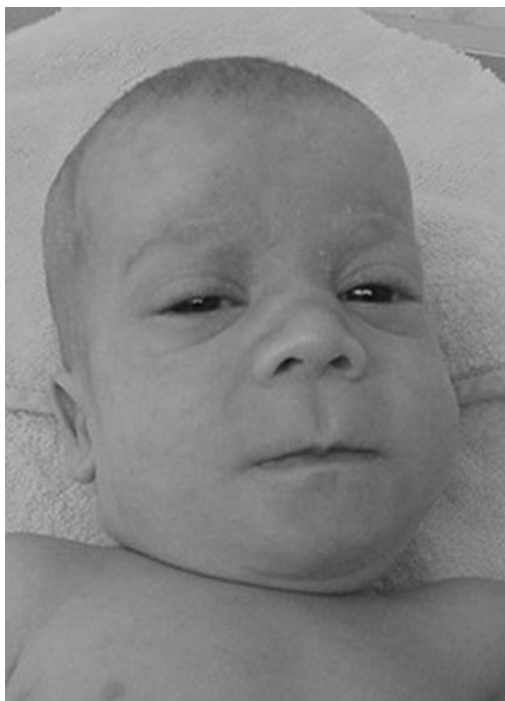

Рисунок 2 – Черепно-лицевые дизморфии у ребёнка с синдромом Цельвегера. [13]

В первые часы после родов дети с СЦ часто находятся в тяжёлом состоянии. Позже в клинической картине доминируют нарушения со стороны нервной и пищеварительной систем. Ниже

приведены обычные результаты медицинского обследования больного с СЦ.

- *Нервная система:* тяжёлая генерализованная мышечная гипотония, вялое сосание (часто необходимо кормление через зонд), отсутствие реакции на окружающее, судороги, гипорефлексия (арефлексия), патологический рефлекс Моро, грубая задержка психомоторного развития, изменения на ЭЭГ.
- *Пищеварительная система:* гепатомегалия, желтуха, неспецифические нарушения пищеварения (анорексия, рвота, диарея), гипотрофия и задержка роста. Часто наблюдается синдром мальабсорбции с гипополиптеинемией, гипохолестеринемией, развиваются судороги и печёночная недостаточность.
- *Глаза:* нистагм, помутнение роговицы, пятна Брушфильда, глаукома, катаракты, пигментная ретинопатия и атрофия зрительного нерва.
- *Слух:* нейросенсорная глухота.
- *УЗИ органов брюшной полости и почек:* поликистоз почек (Рисунок 3), повышенная эхогенность печени.
- *Биопсия печени:* холестаза, перипортальное воспаление, кистозные изменения, сидероз и фиброз, переходящий в цирроз.
- *Рентгенологическое исследование:* патологическая зернистая кальцификация надколенников (Рисунок 4) и эпифизов длинных костей, синхондроз вертлужных впадин, остеопороз.
- *КТ и ЯМР головного мозга:* Множественные мелкие перивентрикулярные кисты и диффузная демиелинизация вдоль сильвиевой борозды и фронтопариетальной области. Нарушение рисунка извилин в виде комбинации пахигирии и полимикрогирии. Пахигирия затрагивает медиальные извилины в области роландовой борозды, а полимикрогирия наблюдается более латерально, вдоль сильвиевой борозды и во фронтальной области (Рисунок 5). Описанные нарушения могут быть выявлены с помощью ультразвукового исследования плода уже в третьем триместре беременности.

В таблице 1 приведена частота клинических признаков по данным литературы.

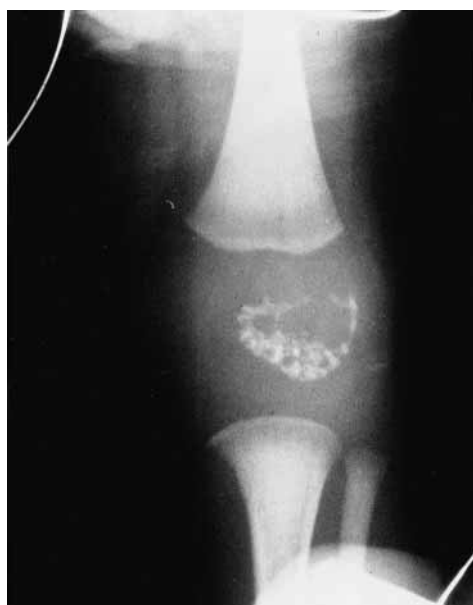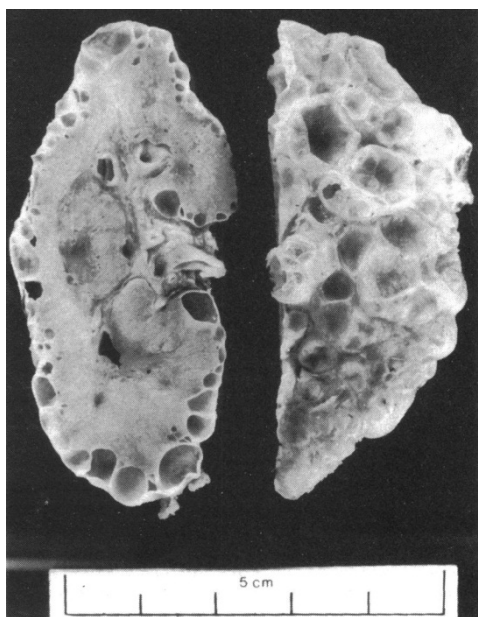


Рисунок 3 – На продольном разрезе почки видны множественные кортикальные кисты. [14]

Рисунок 4 – Рентгенограмма коленного сустава пациента с синдромом Целлевегера. Видна зернистая кальцификация надколенника. [13]

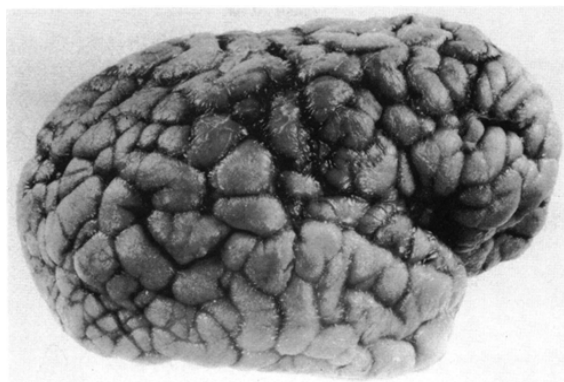

Рисунок 5 – Поверхность головного мозга при синдроме Целлевегера. Сочетание пахигирии и полимикрогирии создаёт картину «булыжной мостовой». [14]

Таблица 1 – Частота клинических признаков синдрома Цельвегера (обобщённые данные литературы) [15]

<b>Признаки</b>	<b>Частота (в %)</b>
Выступающий лоб	97-100
Мышечная гипотония	99-100
Гипо и арефлексия	98-100
Поликистоз почек	93-98
Гипоплазия надбровных дуг	93-100
Судороги	90-92
Аномалии головного мозга	89-92
Затруднения при глотании	87-96
Низкорасположенная или широкая спинка носа	80-100
Эпикант	78-92
Микрогнатия	100
Катаракта или помутнение роговицы	84-86
Глаукома	56-58
Нарушение пигментации сетчатки	38-40
Бледность диска зрительного нерва	70-74
Гепатомегалия	66-78
Гипертелоризм	54-57
Крипторхизм	50-53
Врождённые пороки сердца	37-44
Пренатальная гипоплазия	25-27
Гипоспадия	18-21
Нарушение слуха	37-40

Смерть при СЦ обычно наступает в возрасте ~1 год на фоне тяжёлой гипотрофии, прогрессирующей печёночной и дыхательной недостаточности.

### **2.3. Неонатальная адренолейкодистрофия**

Черепно-лицевые дизморфии менее выражены и могут отсутствовать. Так же отсутствует зернистая кальцификация эпифизов и почечные кисты. Манифестация заболевания обычно происходит во второй половине первого года жизни. У большинства больных

наблюдается нарастающая мышечная гипотония и судороги. Некоторые больные способны ходить и даже говорить несколько слов до 10-12 мес. возраста, позже наблюдается выраженная задержка психомоторного развития. Часто обнаруживается ретинопатия или катаракта, нейросенсорная глухота. Параллельно прогрессированию неврологической симптоматики развивается гепатомегалия, конъюгированная гипербилирубинемия, гипотрофия и отставание роста. Смерть наступает в возрасте около 3-х лет. Kelley и др. предложили критерии дифференциальной диагностики СЦ и НАЛД [16].

#### **2.4. Инфантильная болезнь Рефsuma**

Черепно-лицевые дизморфии отсутствуют, но отдельные черты лица могут напоминать СЦ. Манифестация заболевания происходит в возрасте около 1 года. Ей могут предшествовать нарушения вскармливания. Степень нарушения интеллектуального и моторного развития варьирует от тяжёлой до умеренной. Характерно нарушение слуха и зрения, поэтому в случае комбинированного нарушения слуха и зрения всегда необходимо исключить НБП. Возможна так же презентация заболевания с геморрагических расстройств, связанных с нарушением синтеза витамин К-зависимых факторов свёртывания в печени. У многих пациентов наблюдается отставание в росте и гипероксалурия. Результаты КТ/МРТ головного мозга непостоянны и отличаются преобладанием регрессивных изменений. Смерть, обычно, наступает в раннем детстве, описаны единичные больные на втором десятилетии жизни.

### **3. ДИФФЕРЕНЦИАЛЬНАЯ ДИАГНОСТИКА НАРУШЕНИЙ БИОГЕНЕЗА ПЕРОКСИСОМ**

При выраженном комплексе черепно-лицевых дизморфий проводится дифференциальная диагностика с синдромом Дауна. При обоих заболеваниях встречаются большие роднички, уплощённое лицо и затылок, антевертированные (развёрнутые вперёд) ноздри, эпикант, катаракта, пятна Брушфильда, единственная ладонная складка, дефекты сердечной перегородки и мышечная гипотония. Для синдрома Дауна не характерны высокий лоб, сглаженные надбровные дуги, гепатомегалия, зернистая кальцификация надколенников и эпифизов, изменения в головном мозге и ранняя задержка развития.

Клиническая картина при НАЛД может напоминать спинальную амиотрофию (болезнь Верднига-Гоффмана).

Наиболее лёгкие формы НБП чаще всего необходимо дифференцировать с наследственными формами слепоглухоты (синдром Ушера и др.).

От изолированных пероксисомных ферментопатий – X-АЛД (ОМIM 300100) и болезни Рефсума (ОМIM 266500) НБП отличаются ранним началом, более широким спектром симптомов и более тяжёлым течением.



## **4. ЛАБОРАТОРНАЯ ДИАГНОСТИКА НАРУШЕНИЙ БИОГЕНЕЗА ПЕРОКСИСОМ**

### **4.1. Лабораторная верификация диагноза**

Для лабораторной верификации диагноза используются биохимические, цитохимические, комплементационные и молекулярно-генетические тесты.

В РНПЦ «Мать и дитя» в настоящее время проводится двухэтапная лабораторная диагностика НБП. Сначала проводится определение маркерных ацилкарнитинов в пятнах высушенной крови. В случае обнаружения специфических изменений диагноз подтверждается визуализацией пероксисом методом иммунофлуоресцентной микроскопии.

#### **4.1.1. Биохимические тесты**

В соответствии с многообразием метаболических функций пероксисом, существует достаточно широкий спектр маркеров их нарушения (Таблица 2). Однако их определение доступно только специализированным лабораториям.

Наиболее часто для диагностики НБП проводится определение содержания ОДЦЖК (C24, C26 и отношение C22/C26) в плазме крови методом газовой хроматографии – масс спектрометрии. Кроме НБП, повышенная концентрация ОДЦЖК в крови наблюдается при изолированных пероксисомных дефектах: X-АЛД, дефиците D-бифункционального фермента (ОМIM 261515) и дефиците пероксисомной ацил-КоА оксидазы (ОМIM 264470). Кровь для исследования берётся натощак. У лиц, находящихся на кетогенной диете могут быть ложноположительные результаты, а при низком содержании липопротеинов низкой и высокой плотности в крови – ложноотрицательные. Параллельно с высшими жирными кислотами обычно определяется и фитановая кислота.

Пристановая кислота – менее специфичный маркер. Она может быть повышена у больных с пиридоксин-зависимыми судорогами и при задержке психомоторного развития, не связанной с НБП.

Таблица 2 – Биохимические маркёры НБП.

<p><i>Плазма крови</i></p> <ul style="list-style-type: none"> <li>• Жирные кислоты с очень длинной цепью (↑)</li> <li>• Фитановая кислота (↑)</li> <li>• Пристановая кислота (↑)</li> <li>• С<sub>27</sub>-производные жирных кислот (ди- и тригидроксихолестановая кислоты) ↓</li> <li>• Пипеколиновая кислота (↑)</li> <li>• Докозагексаеновая кислота (C22:6n-3) (↓)</li> </ul> <p><i>Ликвор</i></p> <ul style="list-style-type: none"> <li>• Пипеколиновая кислота (↑)</li> </ul>	<p><i>Моча</i></p> <ul style="list-style-type: none"> <li>• С<sub>27</sub>-производные жирных кислот (↓)</li> <li>• Пипеколиновая кислота (↑)</li> <li>• Дикарбоновые кислоты (↑)</li> <li>• Щавелевая кислота (↑)</li> </ul> <p><i>Эритроциты</i></p> <ul style="list-style-type: none"> <li>• Плазмалогены (↓)</li> </ul> <p><i>Желчь</i></p> <ul style="list-style-type: none"> <li>• С<sub>27</sub>-производные жирных кислот (ди- и тригидроксихолестановая кислоты) (↓)</li> </ul>
---	--

**Определение концентрации ацилкарнитинов с очень длинной** цепью в крови с помощью тандемной масс-спектрометрии – сравнительно новый метод диагностики НБП. Среди его отличительных особенностей можно назвать:

1. Высокую специфичность для НБП: при X-АЛД и дефиците D-бифункционального фермента повышения концентрации ацилкарнитинов с очень длинной цепью обнаружено не было.
2. Большое количество маркёров увеличивает специфичность анализа. Диагностическую ценность имеет 7 ацилкарнитинов:
  - 3-гидроксипристаноилкарнитин (C19OH)
  - 3-гидроксифитаноилкарнитин (C20OH)
  - докозаноилкарнитин (C22)
  - гексадекандиоилкарнитин (C16DC)
  - тетракозаноилкарнитин (C24)
  - октадекандиоилкарнитин (C18DC)
  - гексакозеноилкарнитин (C26:1)
  - гексакозаноилкарнитин (C26)

3. Определение дополнительных просто и без дополнительных затрат интегрируется в существующие протоколы скрининга с использованием ТМС.

#### 4.1.2. Цитохимический анализ

Цитохимические методы позволяют наблюдать специфически окрашенные пероксисомы в световой микроскоп. Существует два основных варианта визуализации пероксисом. Первый вариант основан на выявлении оксидазной активности пероксисом с помощью диаминобензидина. Второй вариант основан на использовании меченых флуоресцентной меткой антител к пероксисомным белкам (PMP 70, ALDP и др.). Иммуноцитохимический метод более специфичен и даёт меньше артефактов.

Объектом для исследования может быть любая ткань, содержащая живые клетки, и пригодная для световой микроскопии: лейкоциты крови, биопсионный материал и культуры клеток.

Пероксисомы видны в виде скоплений кольцевой формы, наружный край которых ограничен клеточной стенкой, а внутренний ядром (Рисунок 6). При НБП, вызванных дефектами Pex3p, Pex19p и Pex16p пероксисомы не обнаруживаются, а флуоресцентная метка связывается с диффузно расположенными в цитоплазме пероксисомным белком. При дефектах остальных пероксинов могут обнаруживаться редкие крупные пероксисомы.

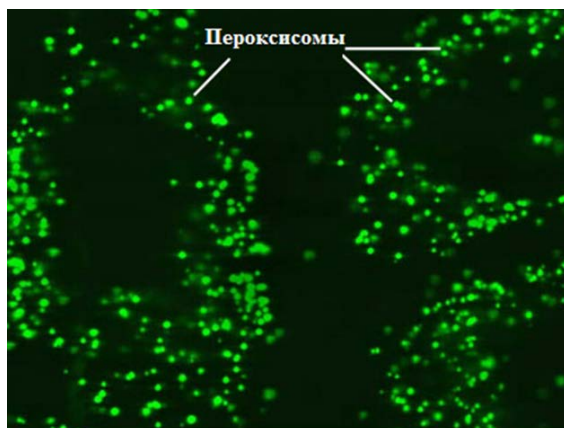


Рисунок 6 – Пероксисомы в амниocyтах, меченые антителами к мембранному пероксисомному белку PMP 70.

### 4.1.3. Комплементационный анализ

Для определения дефектного пероксида используется метод комплементационного анализа. Метод основан на слиянии *in vitro* линии фибробластов кожи, полученных от обследуемого пациента, со стандартными клеточными линиями, для которых известна локализация дефекта. Если сливаемые линии клеток имеют мутации различных генов, то они компенсируют дефекты друг друга, и в гибридной клетке образуются пероксисомы. Если же в сливаемых линиях один и тот же дефектный белок, компенсации не происходит и пероксисомы не образуются. Обнаружение пероксисом в гибридных клетках проводится иммуноцитохимическим методом. Известно 12 комплементационных групп, для них установлены мутантные гены (Таблица 2). Большинство комплементационных групп связано более чем одним клиническим фенотипом.

Таблица 3 – Комплементационные группы, соответствующие им гены и распределение 246 установленных случаев НБИ [17]<sup>a</sup>

Комплементационная группа		Комплементарные линии		
ККИ <sup>б</sup>	Gifu <sup>в</sup>	Ген	Количество	%
1	Е	PEX1	174	59
2		PEX5	5	2
3		PEX12	16	6
4	С	PEX6	31	12
7	В	PEX10	3	1
8	А	PEX26	4	2
9	Д	PEX16	2	1
10	F	PEX2	7	3
11	R	PEX7 <sup>г</sup>	—	—
12	G	PEX3	0	0
13	Н	PEX13	2	1
14	J	PEX19	2	1

<sup>a</sup> Мутация PEX14 была обнаружена позже.

<sup>б</sup> Классификация Kennedy Krieger Institute, Baltimore, USA

<sup>в</sup> Классификация Gifu University, Gifu, Japan

<sup>г</sup> Мутации гена PEX7 вызывают ризомелическую точечную остеохондродисплазию 1 типа.

#### 4.1.4. Молекулярно-генетический анализ

В настоящее время установлены 12 генов, мутации в которых могут привести к НБП: PEX1, 2, 3, 5, 6, 10, 12, 13, 14, 16, 19 и 26. [7, 18] Две наиболее частые мутации при НБП обнаружены в гене PEX1. 25-37% мутантных аллелей представлено точечной мутацией с.2528G>A (15 экзон), приводящей к аминокислотной замене р.Gly843Asp. Она снижает способность к связыванию между PEX1 и PEX6 и ассоциирована с умеренным фенотипом ИБР. Ещё ~30% мутантных аллелей представлено инсерцией с.2097\_2098insT (13 экзон), вызывающей сдвиг рамки считывания. Эта мутация приводит к укорочению полипептидной цепи с потерей функциональной активности и ассоциирована с тяжёлым фенотипом СЦ. Обе эти мутации составляют ~ 60% мутантных аллелей гена PEX1 и ~40% всех мутаций при НБП. Кроме того, в Японии все 11 пациентов, у которых обнаружена мутация гена PEX10, оказались гомозиготными носителями делеции двух пар оснований с.814\_815delCT вследствие эффекта основателя [7]. Большинство других мутаций при НБП уникальны. Секвенирование 13 и 15 экзонов гена PEX1 позволяет выявить ~50% мутаций, а чтобы определить 79% патологических аллелей необходимо секвенировать 12 экзонов (PEX1: 13, 15, 18, 19; PEX2: 4; PEX6: 1 PEX10: 4, 5; PEX12: 2, 3; PEX26: 2, 3).

#### 4.1.5. Пероксисомный мозаицизм

При интерпретации результатов биохимических и цитохимических исследований следует учитывать феномен пероксисомного мозаицизма. Его условно делят на два типа.

При первом типе наблюдаются положительные результаты при определении биохимических маркеров НБП в крови, и отрицательные в культивируемых фибробластах, печёночной и др. тканях, взятых у одного и того же пациента. Существует специфическая разновидность мозаицизма 1 типа, при которой пероксисомы образуются в фибробластах, культивируемых при 37°C, но отсутствуют в случае культивирования при 40°C.

При втором типе пероксисомного мозаицизма, наблюдаемом у лиц с более лёгкими формами НБП, 1-10% клеток в гистологических

образцах или культурах содержат пероксисомные структуры, в то время как в остальных клетках они отсутствуют.

#### **4.2. Лабораторный контроль при нарушениях биогенеза пероксисом**

Результаты исследования специфических маркеров пероксисомных заболеваний не всегда правильно отражают состояние больного и особенности течения заболевания, поэтому для контроля используются редко.

Рутинные биохимические тесты позволяют выявить вторичные метаболические нарушения, возникающие вследствие дисфункции печени (синдромы холестаза, цитолиза, печеночно-клеточной недостаточности) и мальабсорбции. В первые месяцы жизни единственным нарушением может быть стойкая конъюгированная гипербилирубинемия.

При исследовании гемостаза могут быть выявлены характерные для заболеваний печени нарушения: увеличенное протромбиновое время, несколько увеличенное активированное частичное тромбопластиновое время, низкий уровень фибриногена и тромбоцитопения.

Для выявления **первичной надпочечниковой недостаточности** проводятся следующие тесты (в порядке возрастания чувствительности и специфичности):

- Определение кортизола в утреннем образце крови (8-9 час.). При гипоальбуминемии концентрация общего кортизола в сыворотке обычно низкая, это может затруднять интерпретацию результатов при НБП.
- Определение кортизола и АКТГ в утреннем образце крови (8-9 час.). Концентрация кортизола  $<276$  нмоль/л), а концентрация АКТГ  $>0,55$  пмоль/л указывают на наличие надпочечниковой недостаточности.
- Нагрузочный тест с АКТГ – наиболее чувствительный и достоверный. В норме, после введения АКТГ через 15-30 мин. концентрация кортизола возрастает  $\sim 2$  раза и достигает максимума через 1 час. При обследовании 5 пациентов с синдромом Цельвегера без клинических проявлений

надпочечниковой недостаточности и нормальной концентрацией кортизола в крови Synacthen® внутривенно в дозе 0,150 мг/м<sup>2</sup> не вызывал повышения концентрации кортизола в крови. [19]

## 5. НАБЛЮДЕНИЕ

Рекомендуется регулярный контроль зрения, слуха, гемостаза.

В случае резкого ухудшения неврологического статуса необходимо КТ/МРТ головного мозга для своевременной диагностики внутричерепного кровоизлияния или прогрессирования лейкодистрофии.

Учитывая высокую вероятность возникновения при НБП гипероксалурии, которая осложняется нефрокальцинозом и почечной недостаточностью, пациентам старше 1 года необходимо ежегодное УЗИ почек.

В случае возникновения интеркуррентных заболеваний, необходимо учитывать высокую вероятность развития таких осложнений, как судорожные приступы, острая надпочечниковая недостаточность и геморрагические расстройства и проводить соответствующие диагностические и профилактические мероприятия.

## 6. ЛЕЧЕНИЕ

### 6.1. Базисное лечение

Специфической метаболической *диеты* для больных с НБП не требуется. Эффекта от попыток ограничить поступление в организм продуктов, содержащих фитановую кислоту, показано не было, к тому же в обычно смеси для детского питания имеют низкое содержание фитановой кислоты (много фитановой кислоты содержится в жирах из коровьего молока и мяса, рыбе и рыбьем жире, в растительных маслах). На фоне мальабсорбции обычно лучше усваиваются элементные смеси. Рекомендуется увеличить содержание витамина К и других жирорастворимых витаминов в пище. Часто из-за выраженного нарушения глотания питание осуществляется через зонд или гастростомическую трубку.

Для лечения *холестаза* эффективна урсодезоксихолевая кислота в дозе 10 мг/кг•сут., однократно. [20] Комбинированный приём урсодезоксихолевой кислоты (10 мг/кг•сут.) и хенодесоксихолевой кислоты (5 мг/кг•сут.) оказывает более выраженный эффект, чем каждая из них в отдельности, но при этом следует учитывать, что последняя несколько токсичнее.

Для лечения и профилактики *судорожных приступов* назначаются обычные противосудорожные препараты (фенобарбитал, фенитоин, диазепам, лоразепам и др.) в стандартной дозировке. Несмотря на адекватное лечение, судорожные приступы могут быть плохо управляемы.

### 6.2. Терапия отсроченных нарушений

При наличии *гипероксалурии*, учитывая, что у 1/3 пациентов с изолированным дефицитом аланин:глиоксалаат аминотрансферазы наблюдается положительный эффект от приёма пиридоксина (витамин В<sub>6</sub>), необходимо провести пробное лечение. Пиридоксин назначается в начальной дозе 2,5 мг/кг•сут., затем доза увеличивается на 2,5 мг/кг•сут. ежемесячно до 10 мг/кг•сут [21].<sup>1</sup> При лечении необходимо учитывать, что высокие дозы пиридоксина способны

---

<sup>1</sup> Дозы пиридоксина уменьшены в 2 раза, по сравнению с указанными по ссылке.



вызывать невропатию. При отсутствии эффекта в течение 6 мес. пиридоксин отменяют. По некоторым данным препараты магния способны потенцировать действие пиридоксина.

В случае развития **надпочечниковой недостаточности** проводится заместительная терапия. Следует учитывать, что при первичной надпочечниковой недостаточности необходима комбинированная заместительная терапия глюко- и минералокортикоидами (гидрокортизон + флудрокортизон). Монотерапия глюкокортикоидами при адекватном поступлении натрия эффективна только у 10% больных. При возникновении интеркуррентных заболеваний дозу глюкокортикоидов следует увеличить. Например, при нетяжёлых простудных заболеваниях доза увеличивается в 2-3 раза.

Коррекцию **нарушений зрения и слуха** рекомендуется начинать сразу же после их выявления (следует учитывать, что в некоторых случаях слуховой аппарат может провоцировать судороги).

### **6.3. Экспериментальные методы лечения**

**Масло Лоренцо** (смесь глицеролтриолеата и глицеролтриэруката в соотношении 4:1)<sup>2</sup> в настоящее время в США проходит клинические испытания для лечения Х-АЛД (ClinicalTrials.gov Identifier: NCT00545597). Считается, что входящие в его состав жирные кислоты препятствуют эндогенному синтезу предельных ОДЦЖК. В связи со сходным патогенезом, было предложено использовать масло Лоренцо для лечения больных с НБП. Максимальная эффективность ассоциируется с ранним началом лечения.

**Заместительная терапия докозагексаеновой кислотой** (как лекарственное средство не зарегистрирована) показала противоречивые результаты.

В ряде работ [22], [23], сообщалось, что этиловый эфир докозагексаеновой кислоты в дозе 100-500 мг/сут. у детей в возрасте от 3 мес. до 1 года способствовал нормализации содержания

---

<sup>2</sup> Более подробную информацию о масле Лоренцо можно найти в The Myelin Project <http://www.myelin.org/>.

докозагексаеновой кислоты в тканях, улучшению зрения, работы печени, мышечного тонуса и восстанавливал содержание миелина в головном мозге. В другом исследовании [24] применение докозагексаеновой кислоты в дозе 100 мг/сут. не оказало положительного эффекта на зрение и рост.

### ***Стимуляция пролиферации пероксисом***

Клофибрат стимулировал пролиферацию пероксисом у животных, но оказался неэффективен у человека [25, 26]. В настоящее время проводятся клинические испытания другого препарата из этой фармакологической группы – бензафибрата (ClinicalTrials.gov Identifier: NCT01165060).

Альтернативный препарат 4-фенилбутират (широко используется для лечения гипераммонемии) в два раза увеличивал количество пероксисом в культивируемых *in vitro* фибробластах [27]. Также было показано усиление процессов  $\beta$ -окисления ОДЦЖК и синтеза плазмалогенов в фибробластах от пациентов с неонатальной адренолейкодистрофией и инфантильной болезнью Рефсума. 4-фенилбутират широко используется для лечения гипераммонемии, о его клинических испытаниях при НБП пока не сообщалось.

### ***Трансплантация органов/тканей***

Опубликовано сообщение о трансплантации печени 6-месячной девочке с инфантильной болезнью Рефсума [28]. После трансплантации произошла быстрая нормализация большинства биохимических нарушений вызванных заболеванием. Через 3 месяца произошло существенное уменьшение мышечной спастичности, тремора и нистагма. Через 6 мес. произошло почти полное восстановление слуха, и ребёнок спонтанно отказался от использования слухового аппарата. К 5 годам девочка значительно отставала в физическом развитии и у неё сохранялись некоторые неврологические расстройства, однако её состояние было значительно лучше, чем у старшей сестры в этом же возрасте, которая больна тем же заболеванием. По мнению авторов статьи, остаточная симптоматика связана с дефицитом плазмалогенов в тканях, восполнить который пересаженная печень не в состоянии.

## **7. ПРЕНАТАЛЬНАЯ ДИАГНОСТИКА**

Наилучшим методом пренатальной диагностики НБП является молекулярно-генетический анализ. Однако из-за большого количества вовлечённых в биогенез пероксисом генов и значительного числа минорных мутаций такой анализ в большинстве случаев является недоступен. Поэтому в настоящее время чаще всего для пренатальной диагностики используются биохимические исследования клеточных культур эмбриональных клеток полученных при биопсии ворсин хориона (БВХ) или амниоцитов. В качестве биохимических маркеров обычно используются ОДЦЖК. БВХ по сравнению с амниоцентезом позволяет установить диагноз в более ранние сроки, но связана с более высоким риском контаминации материнскими клетками. Для ОДЦЖК и плазмалогенов экспериментально установлен достаточно высокий порог контаминации: ложноотрицательный результат возникает, если количество материнских клеток  $> 30\%$ . Другим источником ложноотрицательных результатов может являться пероксисомный мозаицизм.

Иммуноцитохимический анализ клеток БВХ для пренатальной диагностики обычно используется не самостоятельно, а как дополнение к другим биохимическим методам.

## **8. ПРЕДИМПЛАНТАЦИОННАЯ ДИАГНОСТИКА**

Предимплантационная диагностика возможна, если у родителей установлены мутации.

## СПИСОК ЛИТЕРАТУРЫ

- 1 Rhodin, J. Correlation of ultrastructure organization and function in normal and experimentally treated proximal convoluted tubule cells of the mouse kidney: Doctoral thesis / J. Rhodin; Karolinska Institute. – Stockholm, 1954.
- 2 Terlecky, S. R. The Biogenesis and Cell Biology of Peroxisomes in Human Health and Disease / S. R. Terlecky, P. A. Walton // The biogenesis of cellular organelles / Edited by C. Mullins. – Eureka.com; Kluwer Academic / Plenum Publishers, 2005.
- 3 The Biogenesis of Cellular Organelles / Edited by C. Mullins. - Eureka.com; Kluwer Academic / Plenum Publishers, 2005.
- 4 Goldfischer, S. Peroxisomal and mitochondrial defects in the cerebro-hepato-renal syndrome / S. Goldfischer, C. L. Moore, A. B. Johnson [et al.] // Science. – 1973. – Volume 182. – P. 62-64.
- 5 Barth, P. G. Late onset white matter disease in peroxisome biogenesis disorder / P. G. Barth, J. Gootjes, H. Bode [et al.] // Neurology. – 2001. – Volume 57. – P. 1949-1955.
- 6 Gould, S. J. The peroxisome biogenesis disorders / S. J. Gould, G. V. Raymond, D. Valle // The metabolic and molecular bases of inherited disease / Edited by C. R. Scriver, A. L. Beaudett, D. Valle [et al.] – McGraw-Hill, New York, 2001. – P. 3181-3217.
- 7 Shimozawa, N. Genetic heterogeneity of peroxisome biogenesis disorders among Japanese patients: Evidence for a founder haplotype for the most common PEX10 gene mutation / N. Shimozawa, T. Nagase, Y. Takemoto [et al.] // Am. J. Med. Genet. - 2003. - Volume 120A. - P. 40-43.
- 8 Naritomi, K. Zellweger syndrome and a microdeletion of the proximal long arm of chromosome 7 / K. Naritomi, N. Hyakuna, Y. Suzuki [et al.] // Hum. Genet. – 1988. – Volume 80. – P. 201-202.
- 9 Naritomi, K. Gene assignment of Zellweger syndrome to 7q11.23: report of the second case associated with a pericentric inversion of chromosome 7 / K. Naritomi, Y. Izumikawa, S. Ohshiro [et al.]. // Hum. Genet. – 1989. – Volume 84. – P. 79-80.

- 10 Bowen, P. A familial syndrome of multiple congenital defects / P. Bowen, C. S. N. Lee, H. Zellweger, R. Lindenberg // Bull. Johns Hopkins Hosp. – 1964. – Volume 114. – P. 402-414.
- 11 Opitz, J. M. The Zellweger syndrome (cerebrohepatorenal syndrome) / J. M. Opitz, G. M. ZuRhein, L. Vitale [et al.] // Birth Defects. – 1969. – Volume 5. – P. 144-158.
- 12 Наследственные болезни обмена веществ. Справочное пособие для врачей / Под ред. К. Д. Краснопольской. - Москва: ООО "Центр социальной адаптации и реабилитации детей "Фохат", 2005.
- 13 Clarke, J. T. R. A Clinical Guide to Inherited Metabolic Diseases / J. T. R. Clarke. – 2nd Edition. – Cambridge University Press, 2004.
- 14 Garner, A. Tapetoretinal degeneration in the cerebrohepatorenal (Zellweger's) syndrome / A. Garner, A. R. Fielder, R. Primavesi, A. Stevens. – British Journal of Ophthalmology. – 1982. – Volume 66. – P. 422-431.
- 15 Руководство по педиатрии / Под ред. А. А. Баранова, Б. С. Каганова, Р. Р. Шиляева. - Врожденные и наследственные заболевания / Под ред. П. В. Новикова. - Москва: Издательский Дом "Династия", 2007. – С. 327.
- 16 Kelley, R. I. Neonatal adrenoleukodystrophy: new cases, biochemical studies, and differentiation from Zellweger and related peroxisomal polydystrophy syndromes / R. I. Kelley, N. S. Datta, W. B. Dobyns [et al.] // Am. J. Med. Genet. – 1986. – Volume 23. – P. 869-901.
- 17 Gootjes, J. Molecular, biochemical and clinical aspects of peroxisome biogenesis disorders: academisch proefschrift / J. Gootjes. – Universiteit van Amsterdam, 2004.
- 18 Ebberink, M. S. Genetic classification and mutational spectrum of more than 600 patients with a Zellweger syndrome spectrum disorder / M. S. Ebberink, P. A. Mooijer, J. Gootjes [et al.] // Human Mutation. - 2011. - Volume 32, Number 1. - P. 59-69.
- 19 Govaerts, L. Further analysis of the disturbed adrenocortical function in the cerebro-hepato-renal syndrome of Zellweger / L. Govaerts, W. G. Sippell, L. Monnens // Journal of Inherited Metabolic Disease. - 1989. - Volume 12. - P. 423-428.

- 20 Maeda, K. Oral Bile Acid Treatment in Two Japanese Patients With Zellweger Syndrome / K. Maeda, A. Kimura, Y. Yamato [et al.] // *Journal of Pediatric Gastroenterology and Nutrition*. - 2002, August. - Volume 35, Issue 2. - P. 227-230.
- 21 Hoppe, B. Hyperoxaluria / B. Hoppe, E. Leumann // *Physician's Guide to the Treatment of Metabolic Diseases* / Edited by N. Blau, G. F. Hoffmann, J. Leonard, J. T. R. Clarke. - Springer-Verlag Berlin Heidelberg, 2006.
- 22 Martinez, M. Restoring the DHA levels in the brains of Zellweger patients / M. Martinez // *Journal of Molecular Neuroscience*. - 2001. - Volume 16, Numbers 2-3. - P. 309-316.
- 23 Noguera, M. T. Visual Follow-Up in Peroxisomal-Disorder Patients Treated with Docosahexaenoic Acid Ethyl Ester / M. T. Noguera, M. Martinez // *Investigative Ophthalmology & Visual Science*. - 2010, April. - Volume 51, Number 4. - P. 2277-2285.
- 24 Paker, A. M. Docosahexaenoic acid therapy in peroxisomal diseases: results of a double-blind, randomized trial / A. M. Paker, J. S. Sunness, N. H. Breton [et al.] // *Neurology*. - 2010, 31 August. - Volume 75, Number 9. - P. 826-830.
- 25 Lazarow, P. B. Zellweger syndrome: Biochemical and morphological studies on two patients treated with clofibrate / P. B. Lazarow, V. Black, H. Shio [et al.] // *Ped. Res.* - 1985. - Volume 19. - P. 1356-1364.
- 26 Bjorkhem, I. Unsuccessful attempts to induce peroxisomes in two cases of Zellweger disease by treatment with clofibrate / I. Bjorkhem, S. Blomstrand, H. Glaumann, B. Strandvik // *Pediatr. Res.* - 1985. - Volume 19. - P. 590-593.
- 27 Wei, H. Pharmacological induction of peroxisomes in peroxisome biogenesis disorders / H. Wei, S. Kemp, M. C. McGuinness [et al.] // *Ann. Neurol.* - 2000. - Volume 47. - P. 286-296.
- 28 Van Maldergem, L. Orthotopic liver transplantation from a living-related donor in an infant with a peroxisome biogenesis defect of the infantile Refsum disease type / L. Van Maldergem, A. B. Moser, M. F. Vincent [et al.] // *J. Inher. Metab. Dis.* - 2005. - Volume 28, Number 4. - P. 593-600.